




SPORT MEDISCH CENTRUM
P A P E N D A L

Schouderblessures bij bovenhandse sporten

- Diederik Oei
sportarts

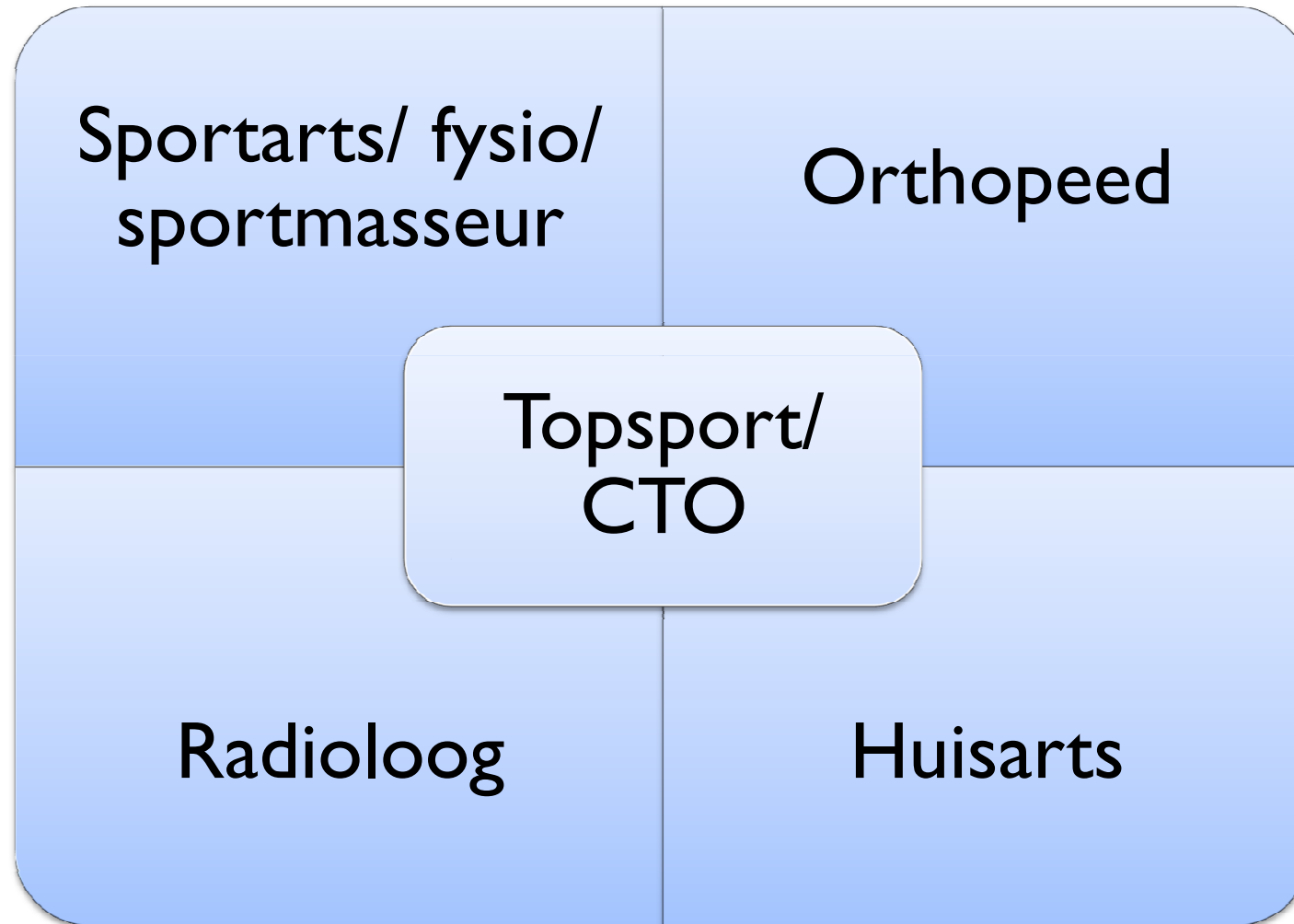


Inhoud

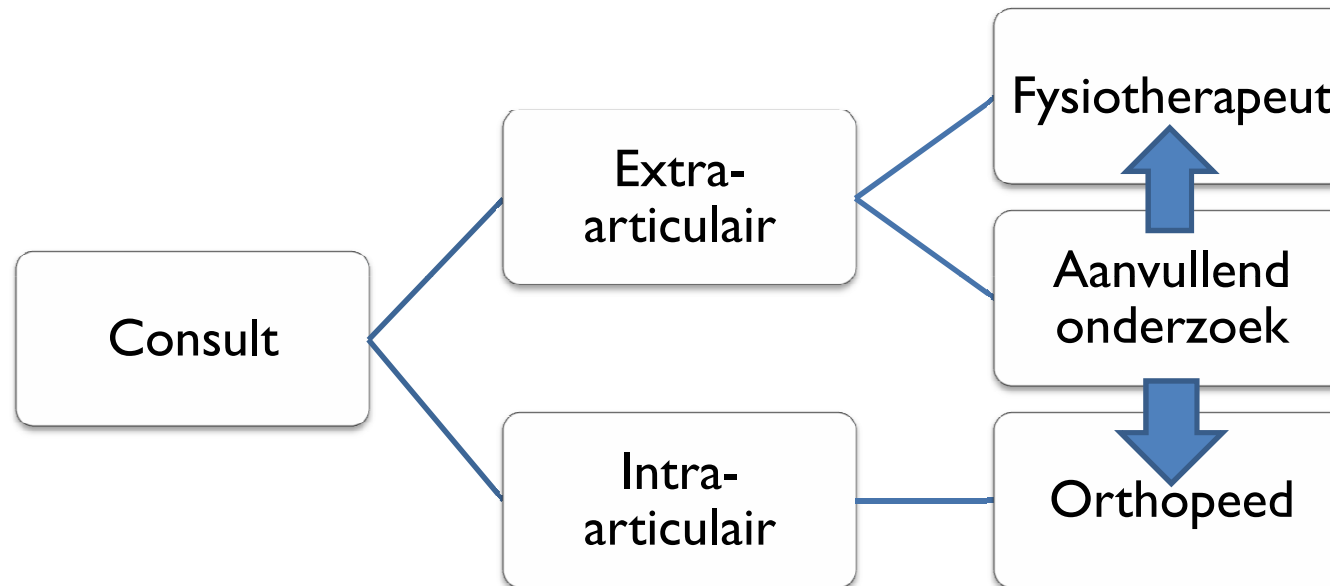
- SMC Papendal
- Casus
- Rol sportarts in sportmedische ketenzorg



SMC Papendal



Rol sportarts in CTO



Casus

Anamnese

Tennistalent, 18 jarige vrouw

- 2 jaar langzaam progressief klachten

- Lam, zwaar gevoel in de arm

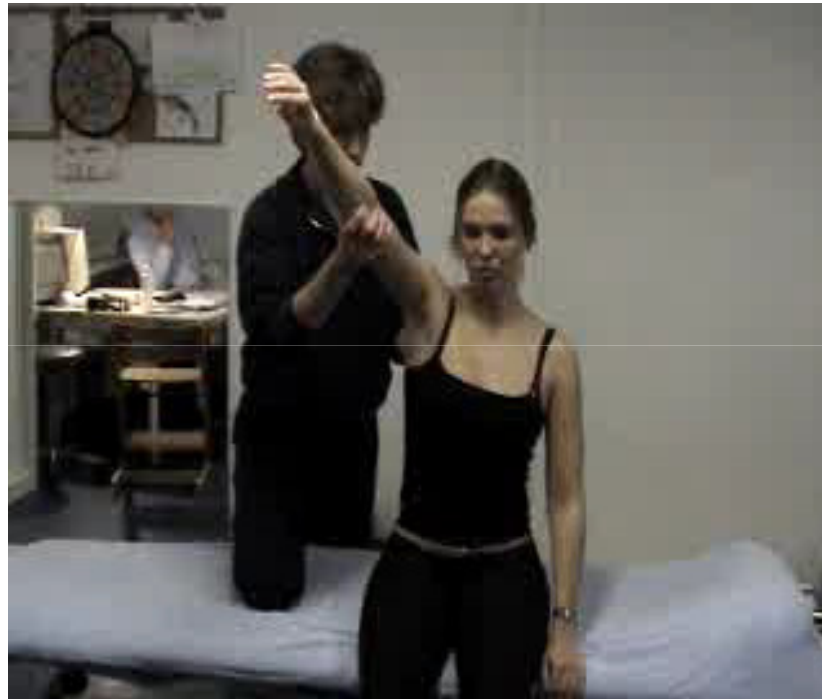- Pijn achterzijde schouder

- Uitstraling bovenarm → vingers

- Pijn bij serveren, forehand en volley




IMPINGEMENT TEST NEER



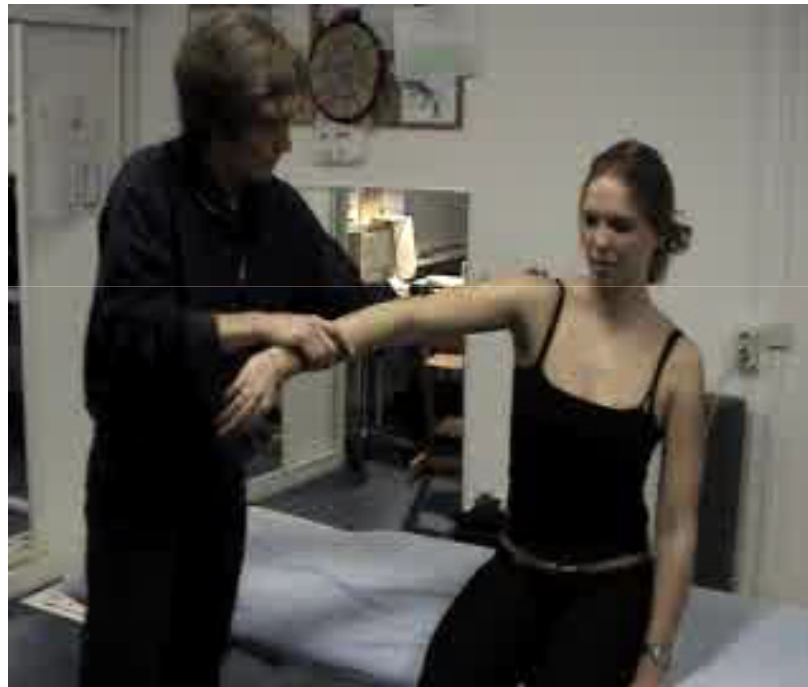
POSITIEF

HAWKINS TEST



ZWAK
POSITIEF

EMPTY CAN TEST



ZWAK
POSITIEF

IRRS TEST



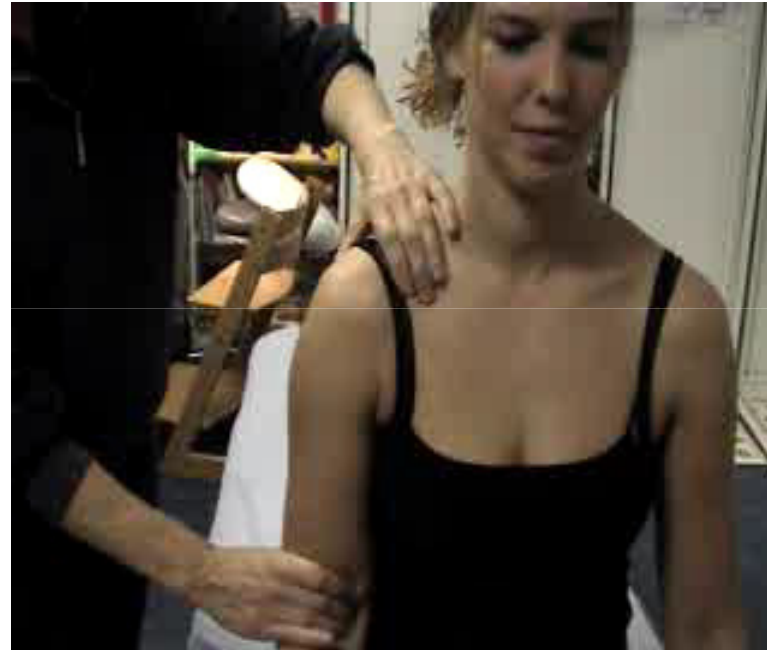
ENDOROTATIE +
→ SECUNDAIR
IMPINGMENT

O'BRIEN TEST



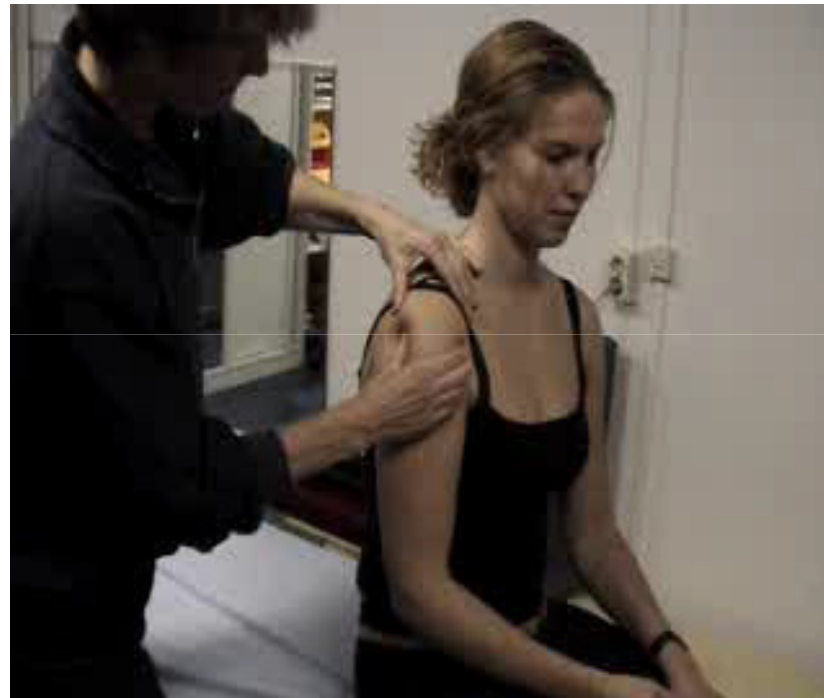
POSITIEF

SULCUS SIGN



POSITIEF

LOAD AND SHIFT TEST



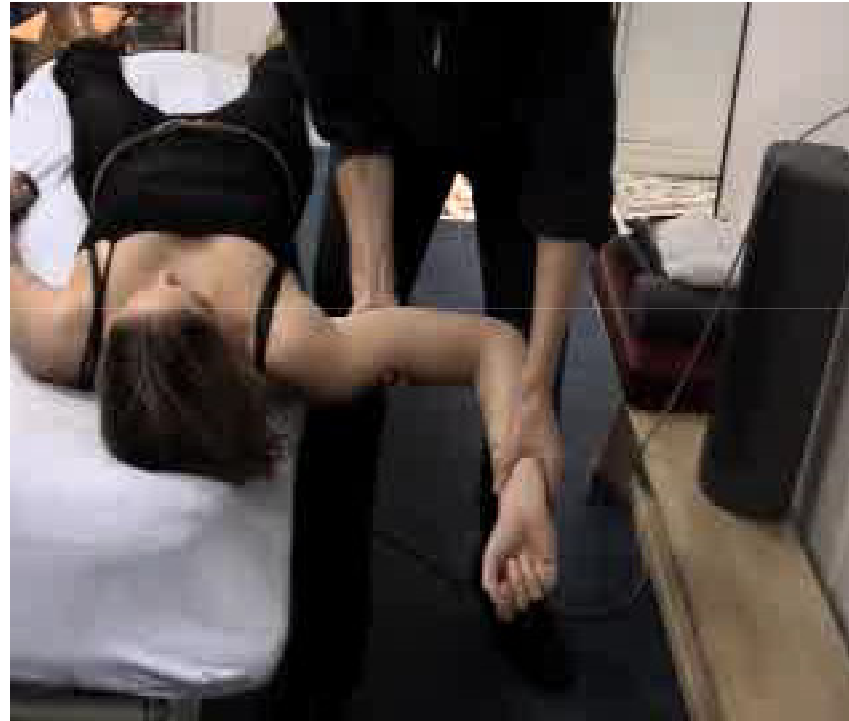POSITIEF

APPREHENSION TEST



POSITIEF

RELOCATIE TEST / ANTERIOR RELEASE TEST



ZWAK
POSITIEF

Casus

Schoudertesten

IMPINGEMENT

Neer test +

Hawkins test +/-

Empty can +/-

O'Brien test +

INSTABILITEIT

Sulcus sign +

Load and shift +

Apprehension +

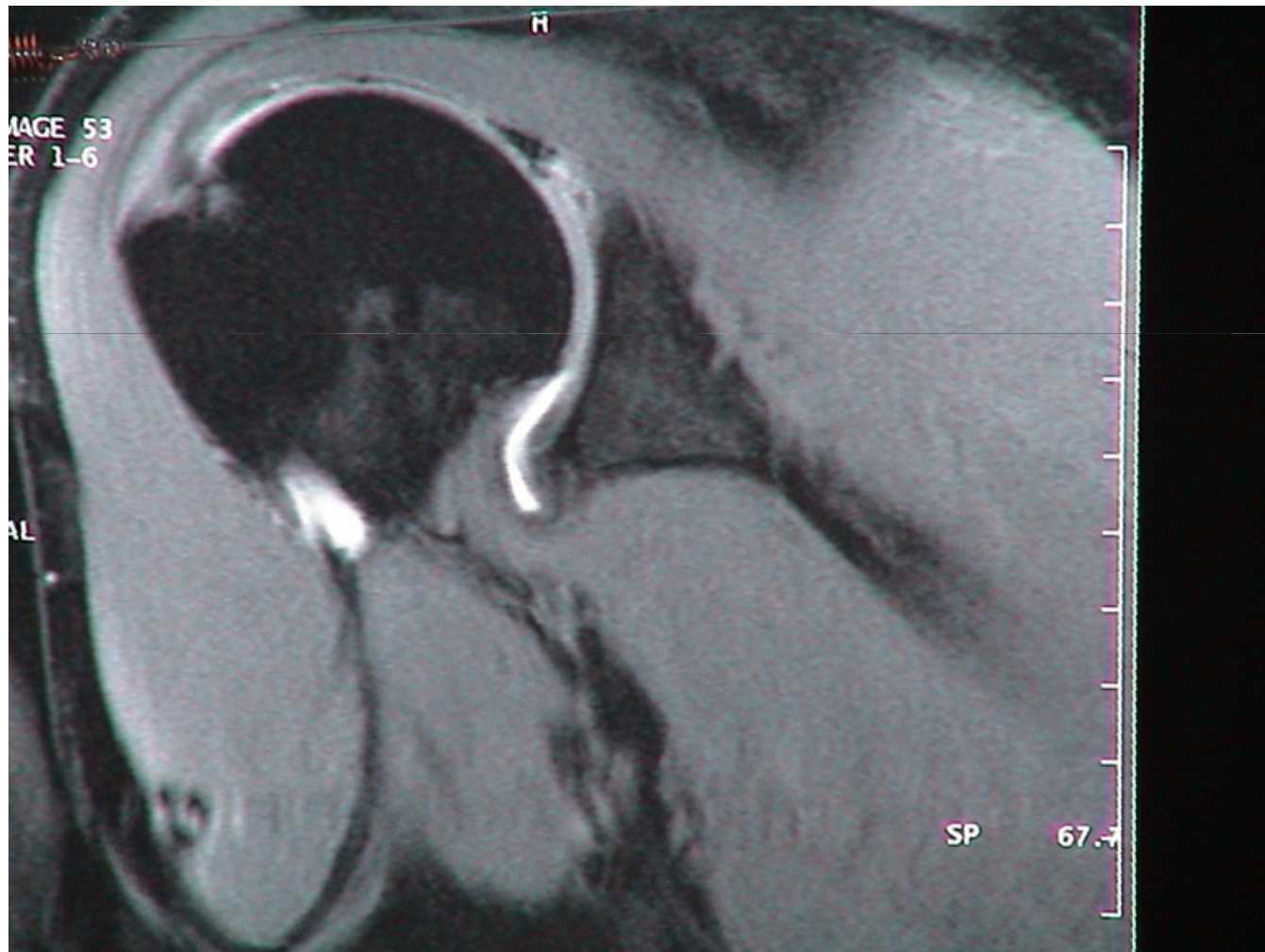
Relocatie test +/-

Anterior release +/-

→ Verdacht secundair impingement

→ Multidirectionele instabiliteit

Casus



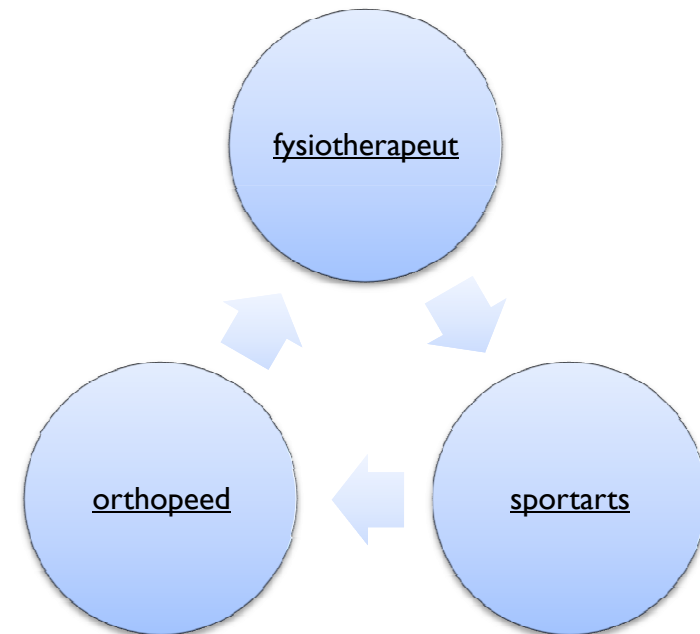
Casus

- Geen anatomische afwijking
- Dysbalans dynamische stabilisatoren
- Laxiteit voorste kapsel door herhaalde micro-traumata
 - functionele instabiliteit
 - intensieve oefentherapie
 - schouderblad stabilisatoren / rotator cuff

Kibler oefenprogramma

CONCLUSIE

- Kennis anatomie / pathologie
- Ervaring met schouder testen
- Protocolaire benadering
- Duidelijke verwijslijnen



Rol sportarts

- Casemanager
- Onderscheid intra- en extra-articulair
- Beoordeling ketenprobleem
- Klachten die niet reageren op conservatieve maatregelen
- Second opinion

Vragen?





Intra- en extra articulair

Impingement

- Painful arc
- Exorotatie weerstand
- Empty can test

Instabiliteit

- Apprehension test
- Relocatie test
- (Anterior release test)



MRI-arthrografie

A



B



A =
cufftendinitis

B = SLAP
laesie?

MRI-arthrografie labrum



normaal





