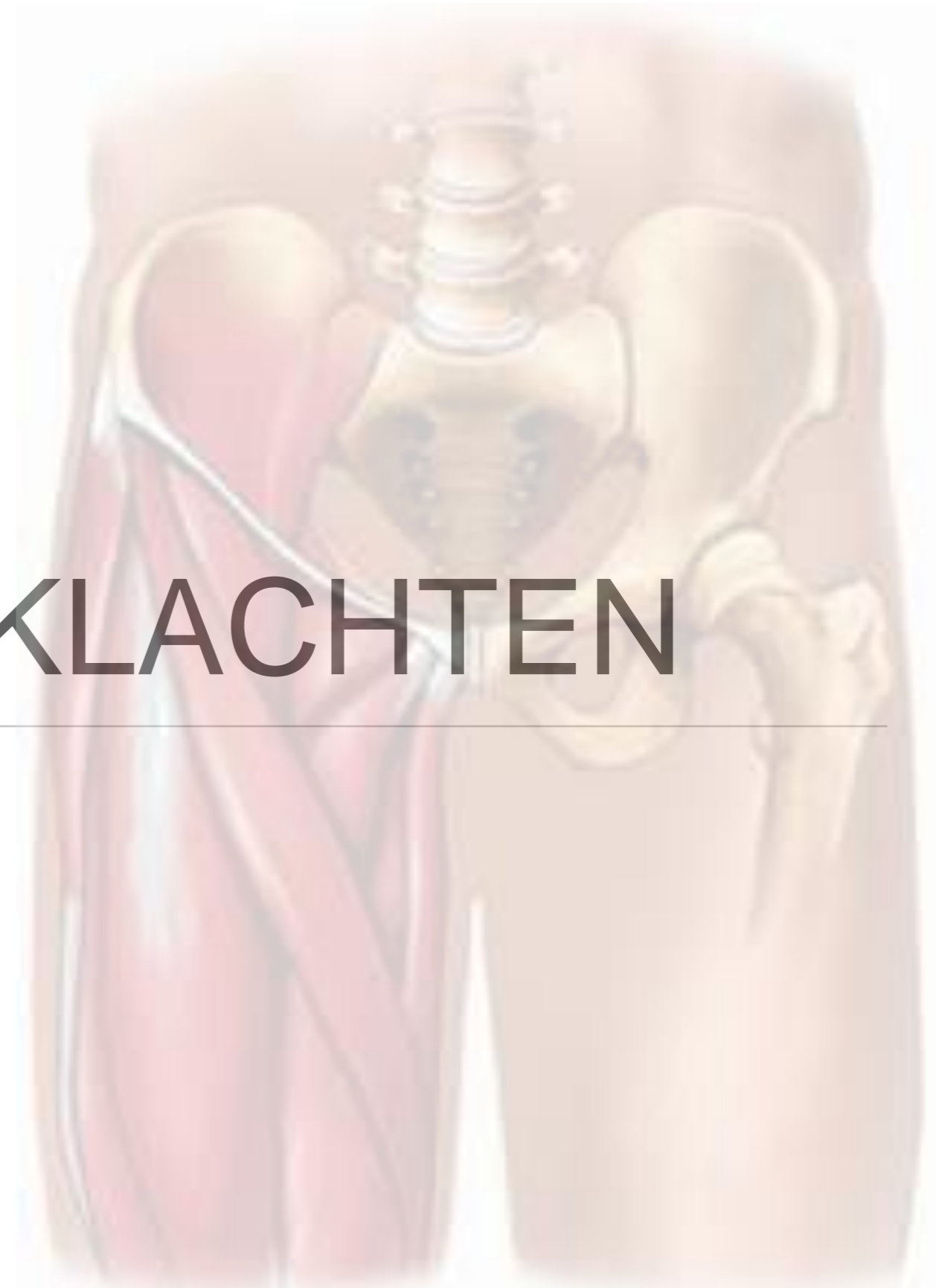
HEUP- EN LIESKLACHTEN

8 februari 2017

Feikje Riedstra, sportarts



INLEIDING

- 2013: 4,5 miljoen sportblessures
- 2-5% van alle sport gerelateerde pijnklachten liespijn, bij professionele voetballers 18%
- gemiddelde duur heup-/liespijn 22 weken tot max vijf jaar



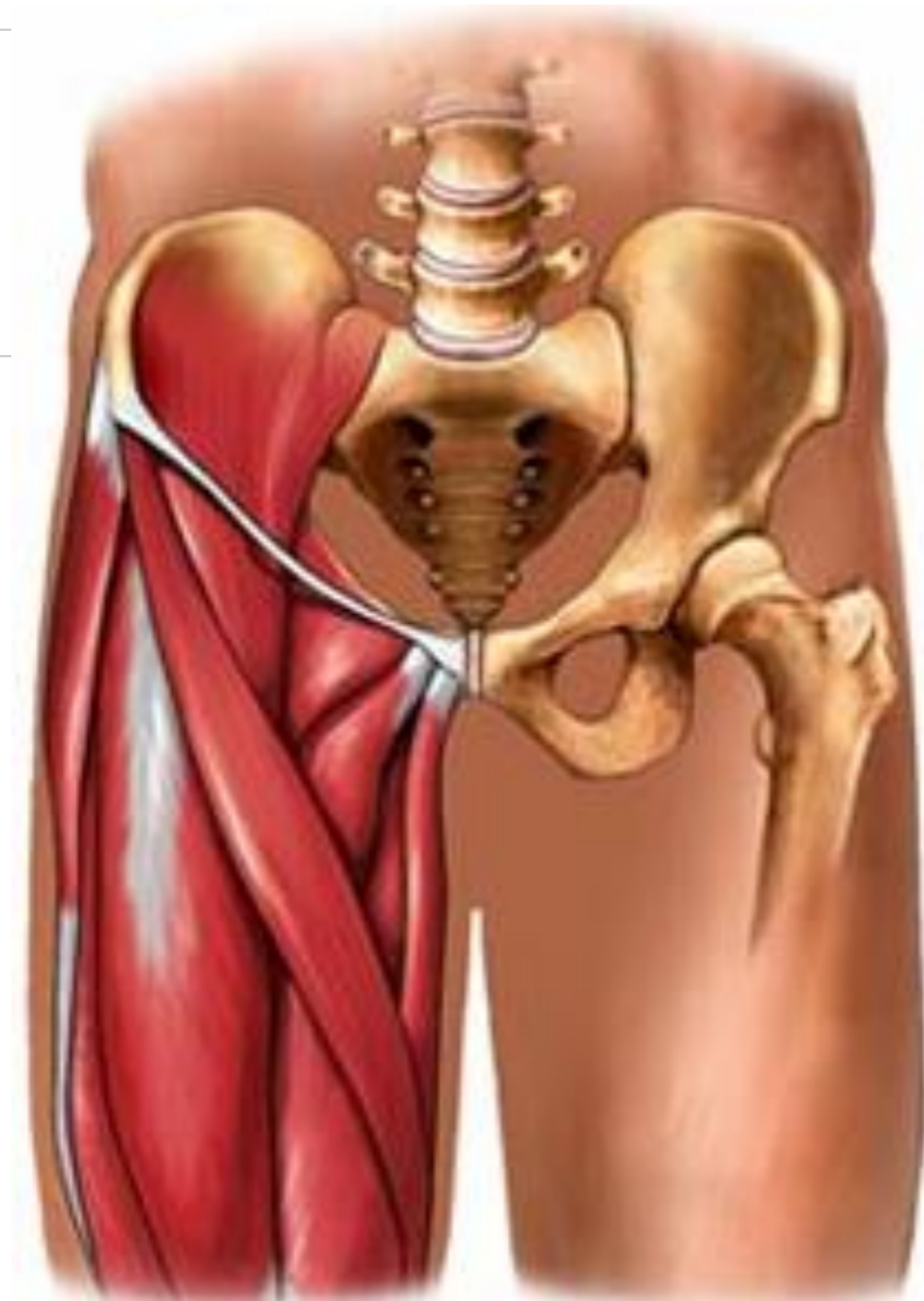
- RIVM
- Holmich, Br. J. Sports Med 2007
- Weir et al, Br. J. Sports Med 2011

TAKE-HOME MESSAGE

- Vaak meerder diagnoses
- Intra-articulair letsel uitsluiten
- Behandelplan gericht op specifieke diagnose zal herstel bespoedigen







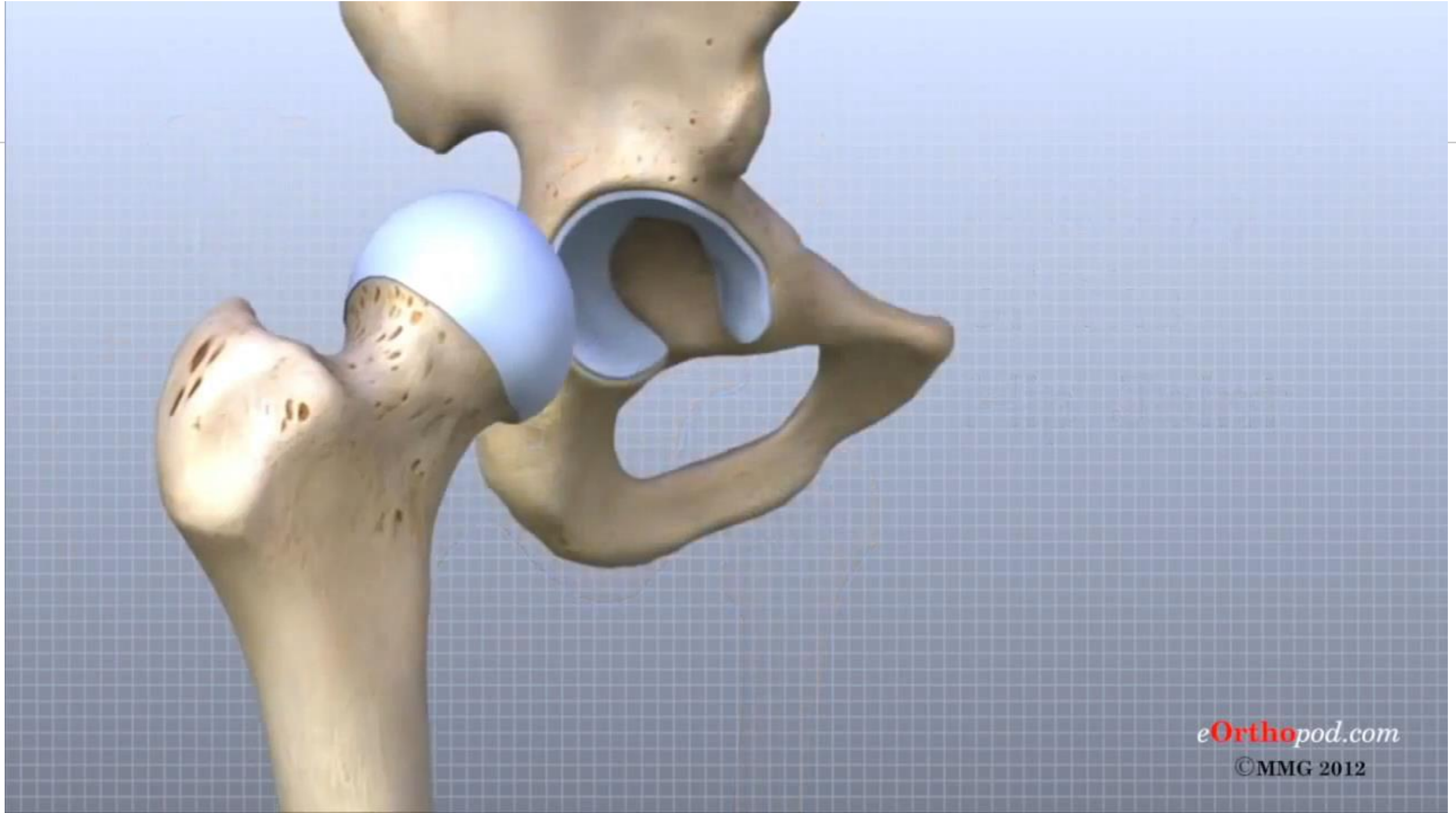
- Anatomische complex
- Overlap symptomen



Vaak meerdere diagnoses

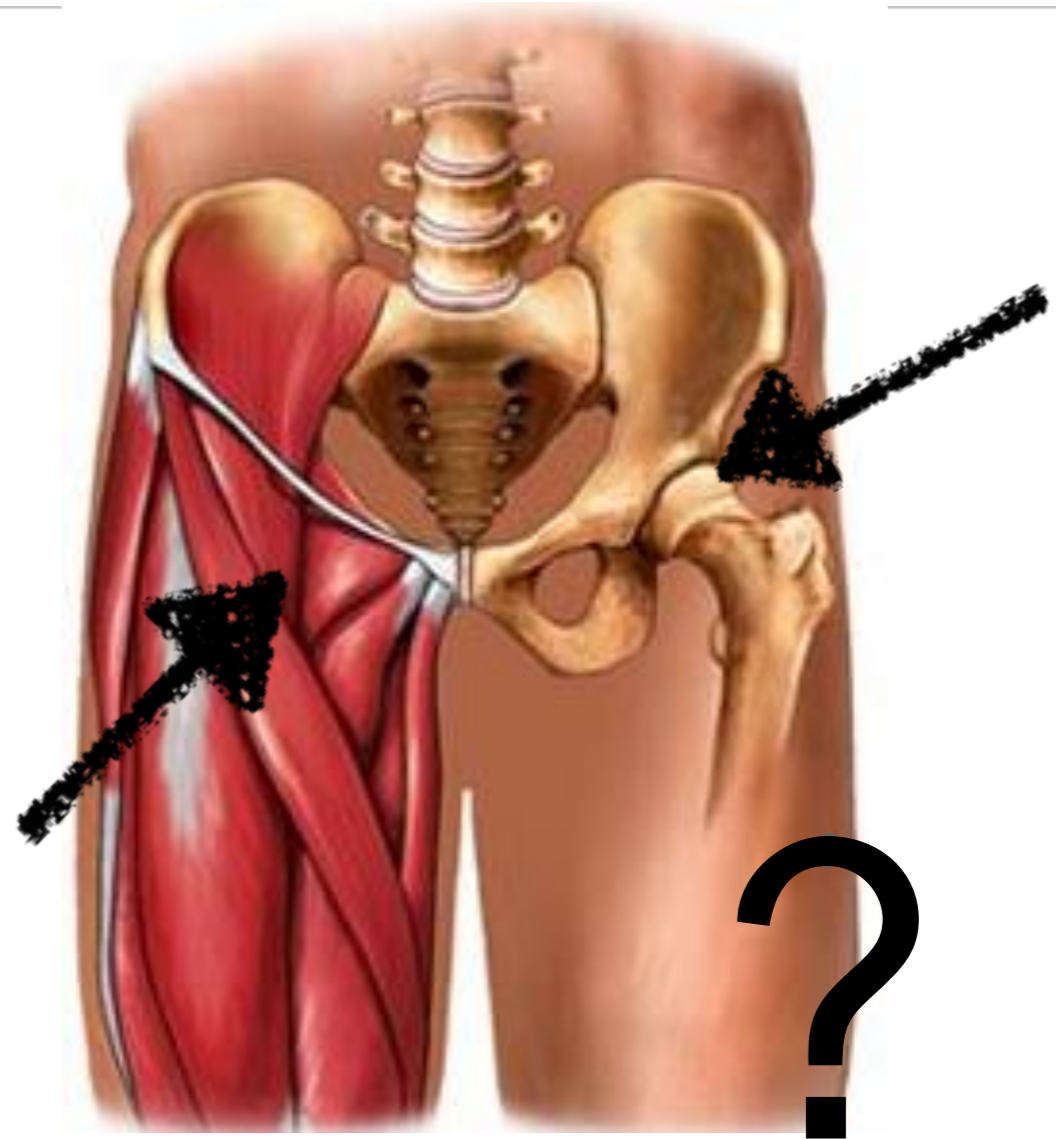


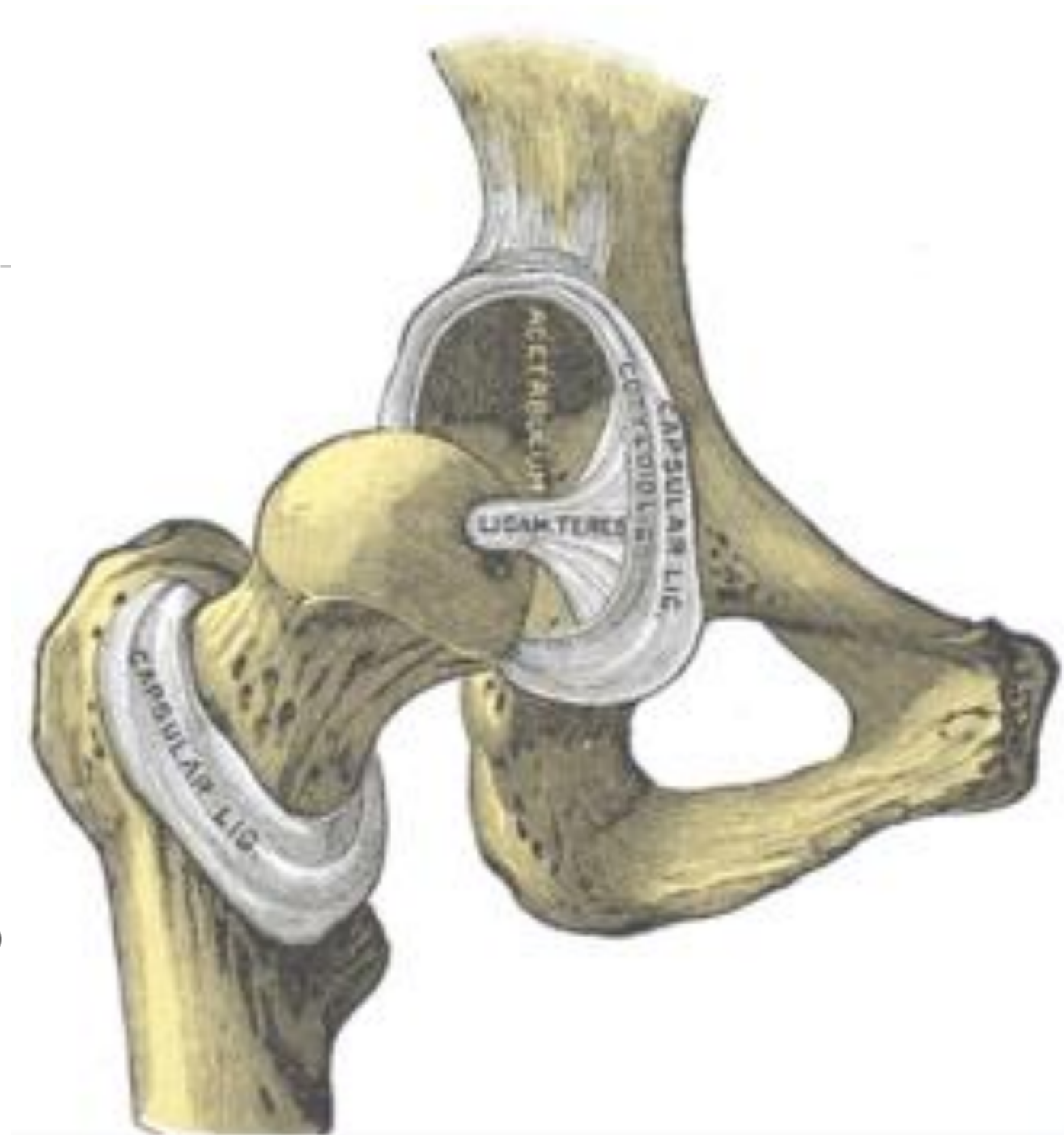
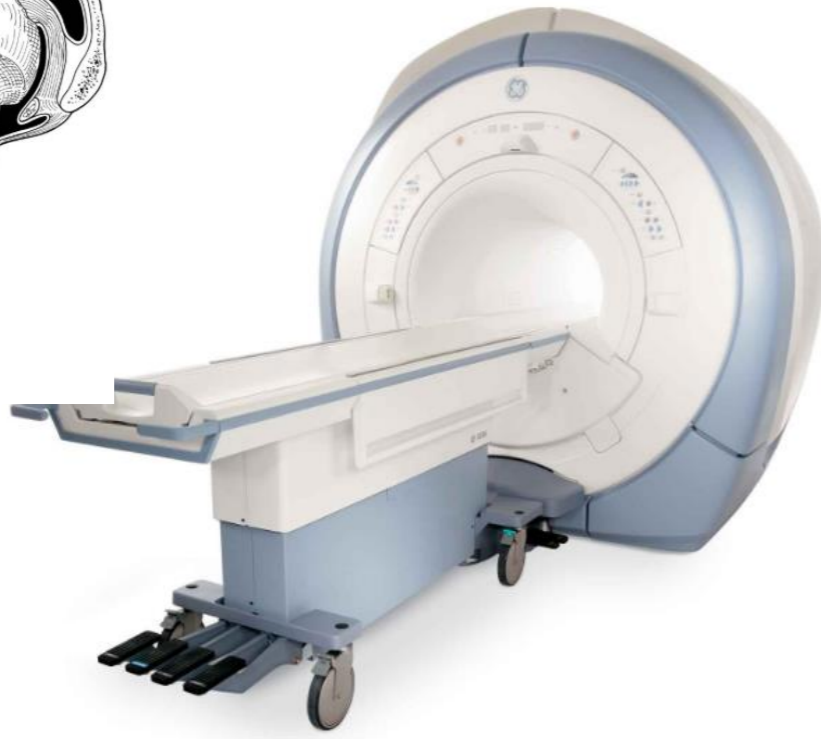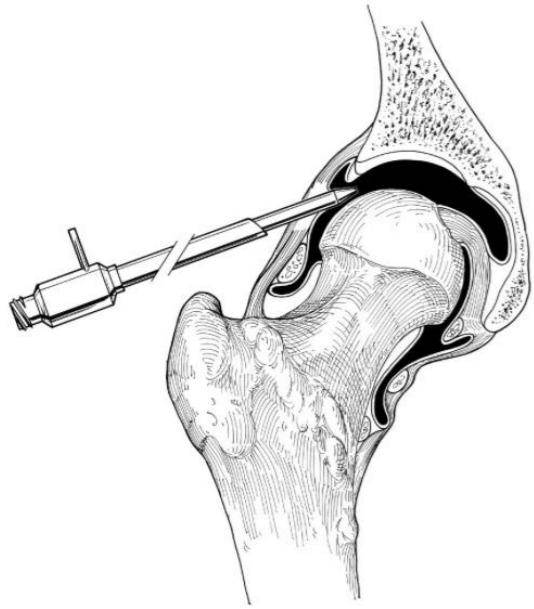
ANATOMIE



eOrthopod.com

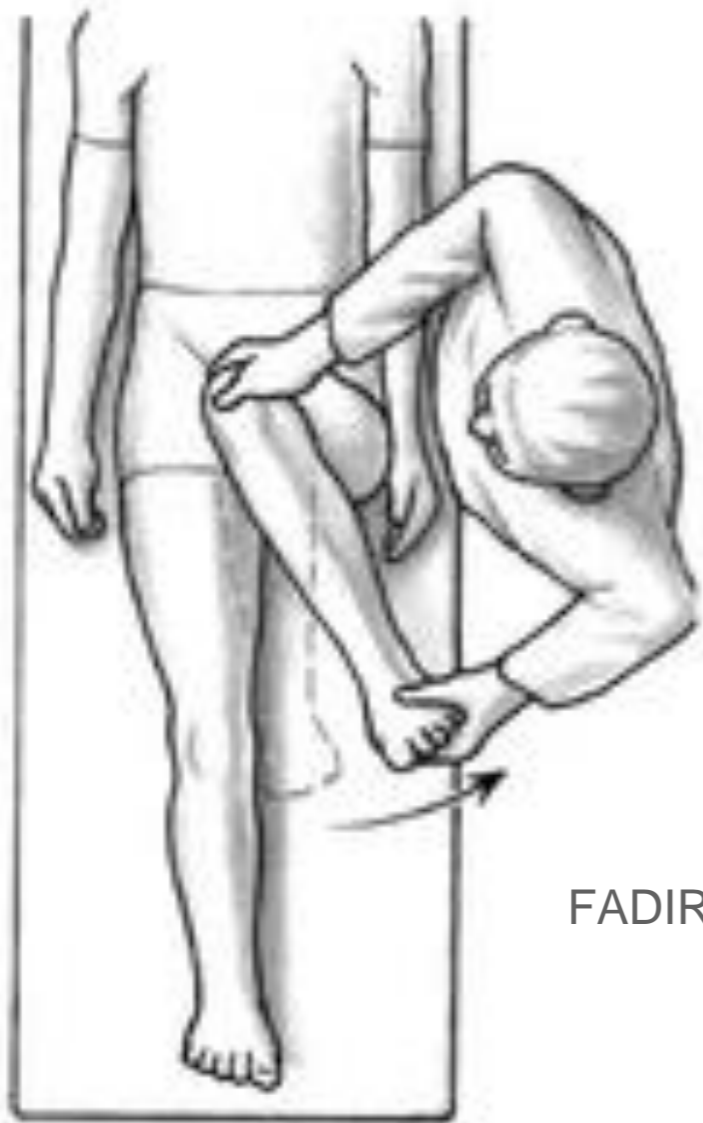
©MMG 2012



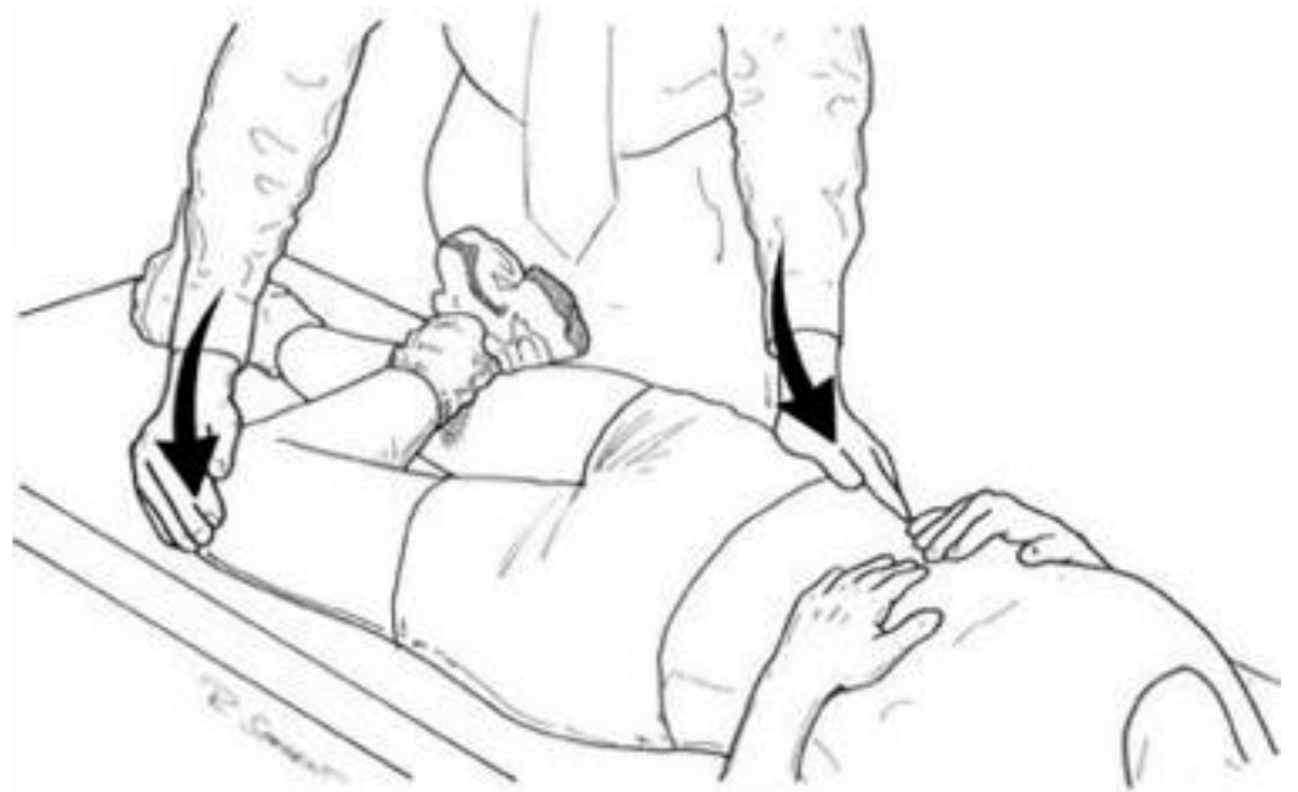

Lies- of pijn over voorzijde heup
+
verlies van functie
klikken of vastzitten

LICHAMELIJK ONDERZOEK



FADIR

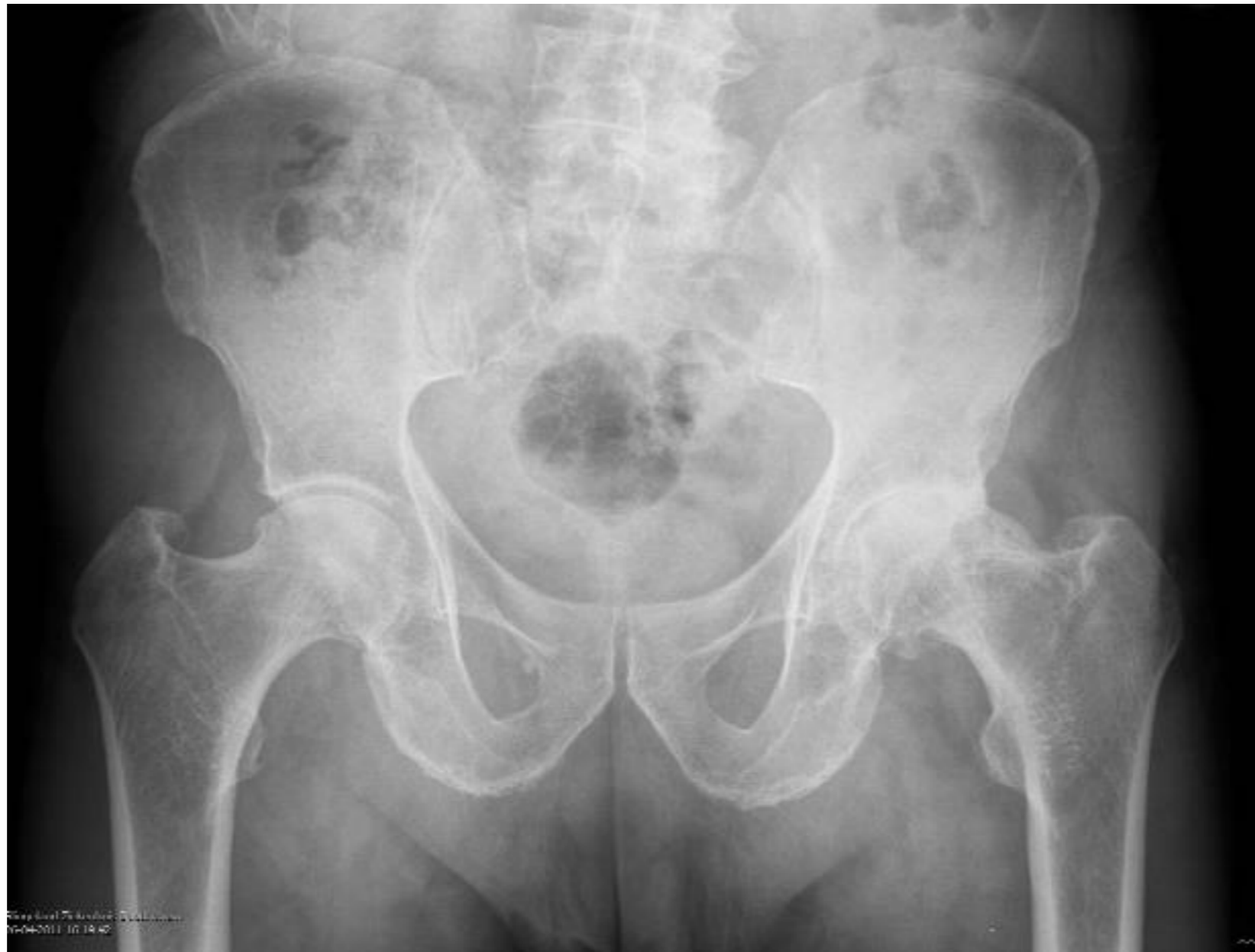

FABER

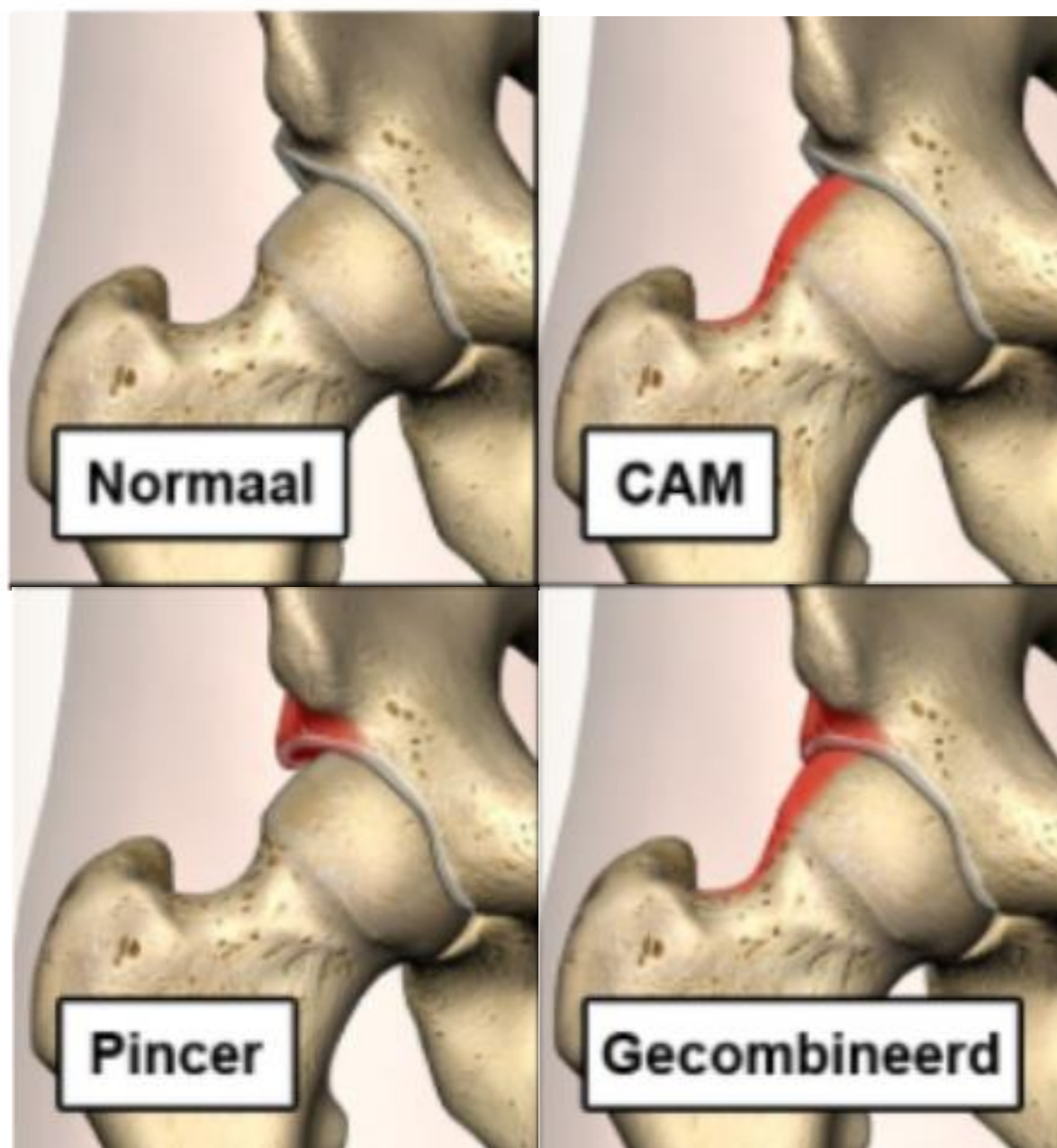
AANVULLEND ONDERZOEK




RÖNTGEN-ONDERZOEK



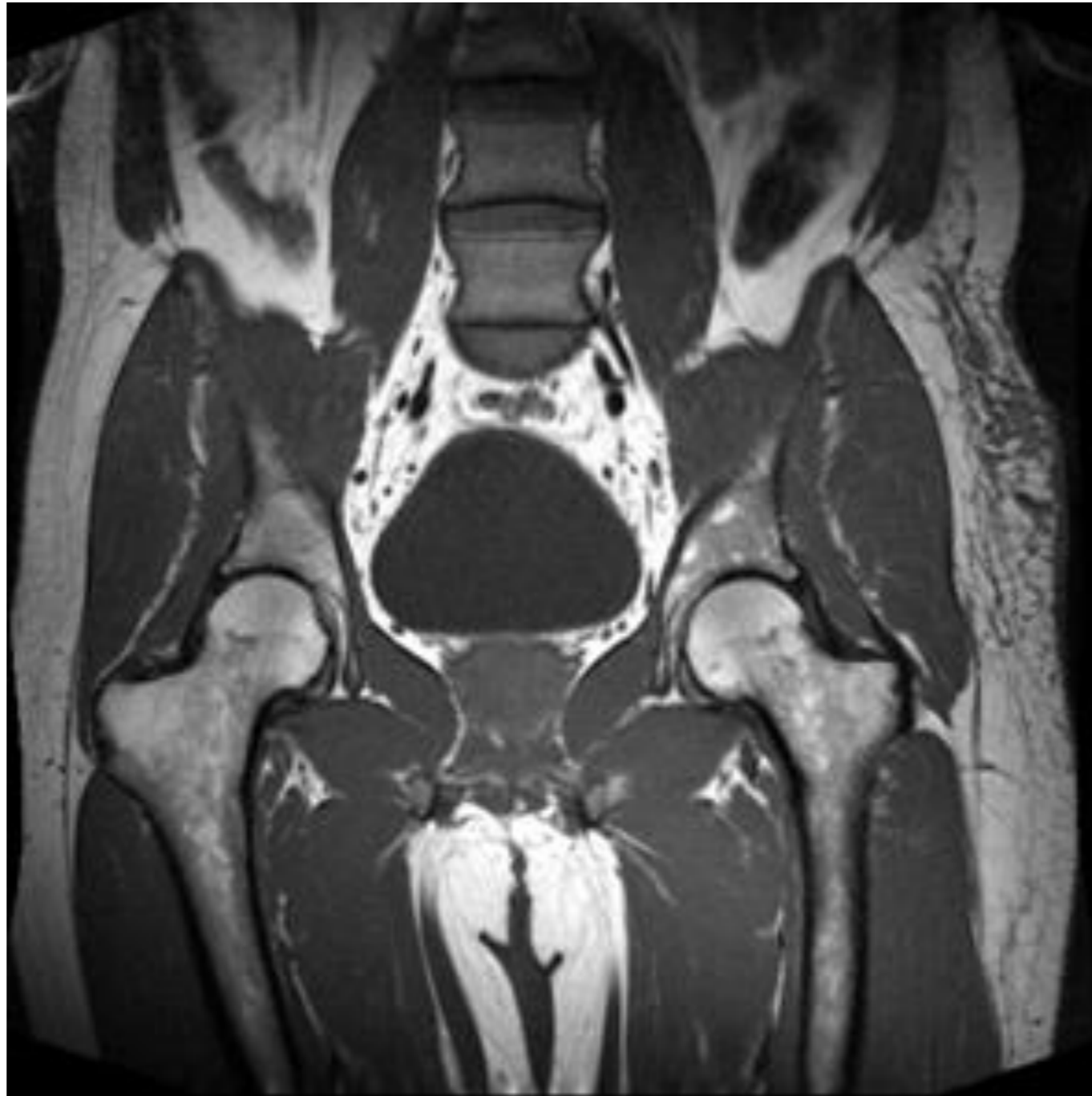FEMORO-ACETABULAIR IMPINGEMENT (FAI)



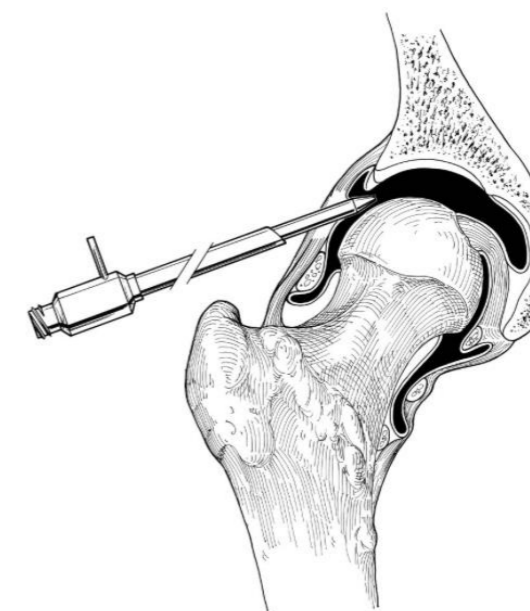
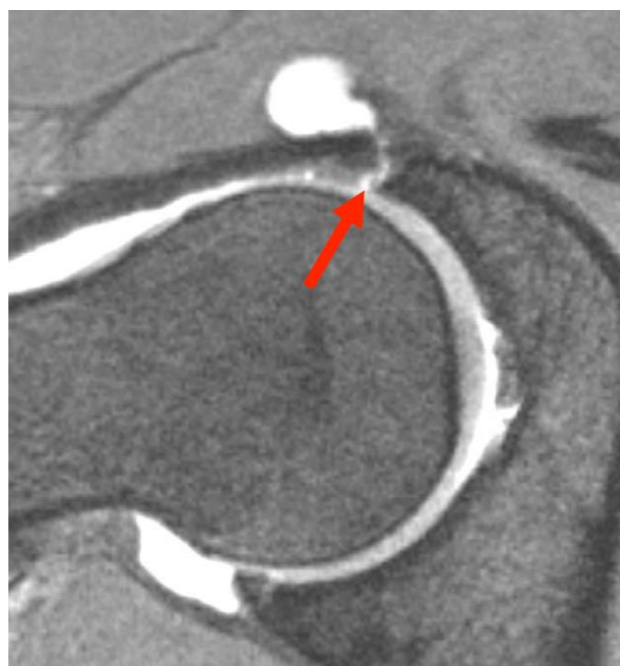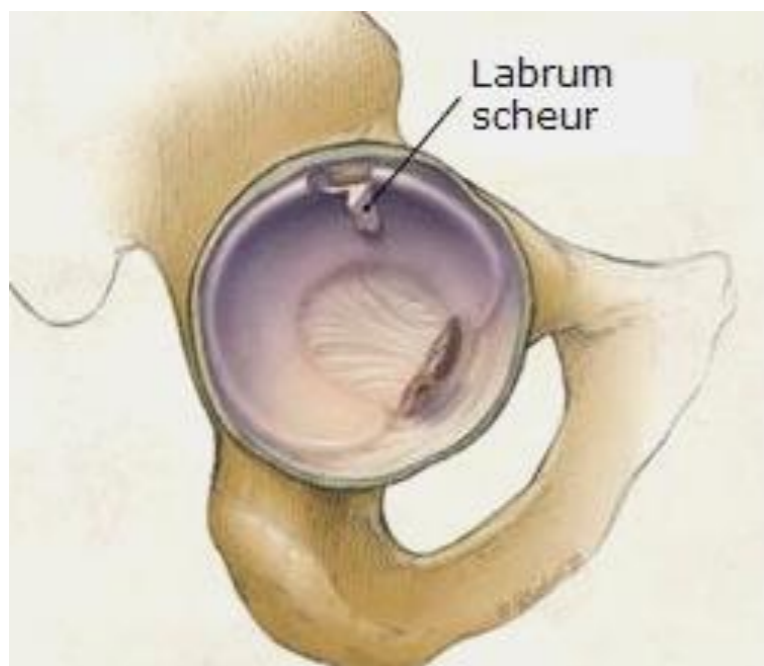
- 20% van de bevolking
- 23% heuppijn
- Oorzaak ?
- Mogelijk verband met andere heuppathologie



MRI (+CONTRAST)

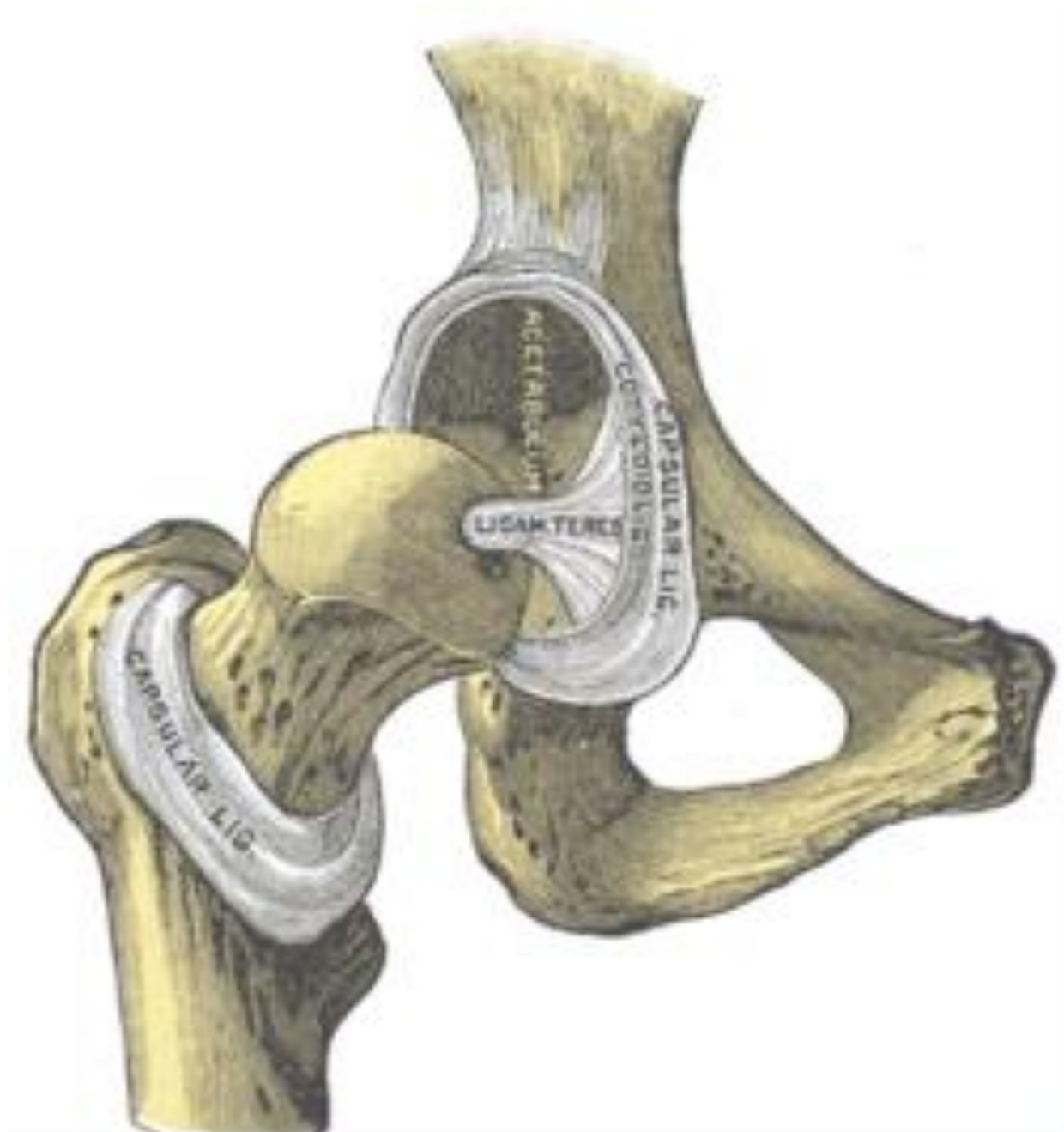


LABRUMLAESIE


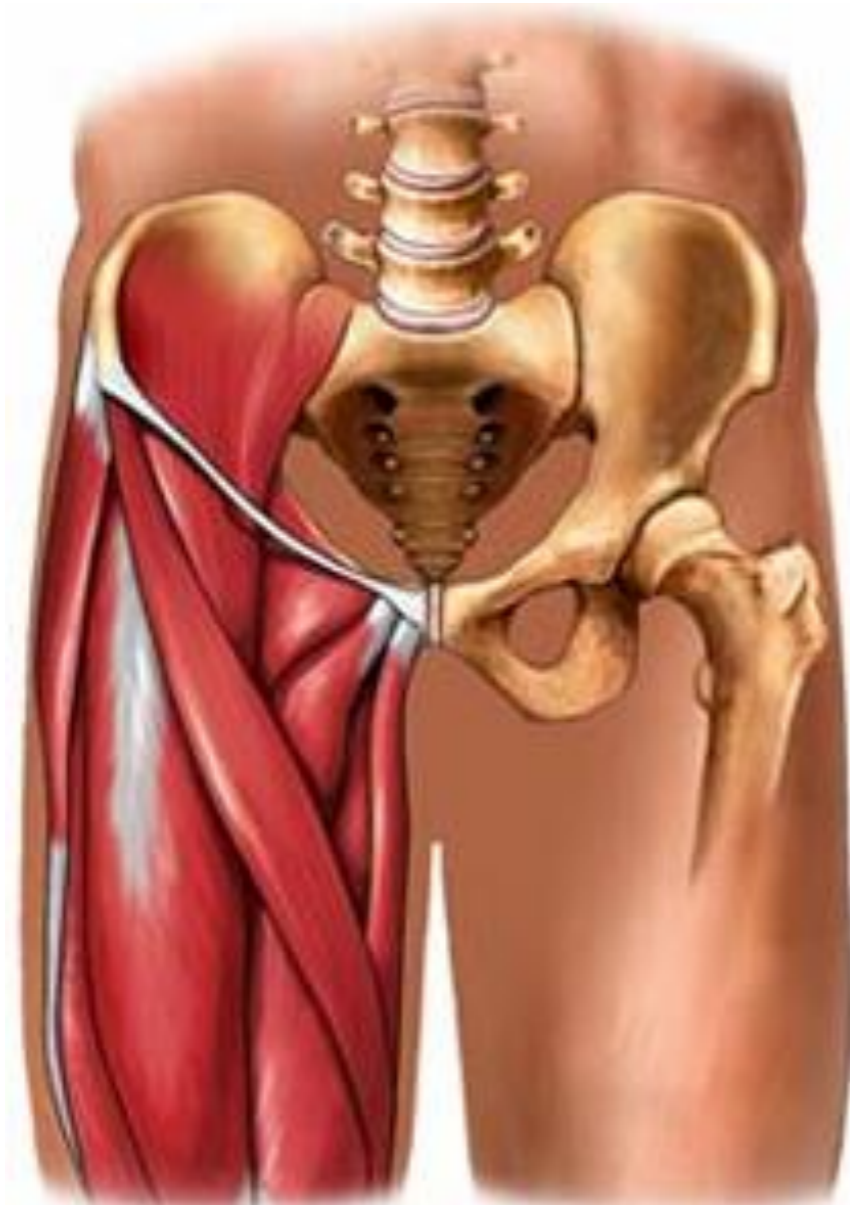


- 22% van de sporters met liespijn
- 55% van de patienten met mechanische symptomen en heuppijn

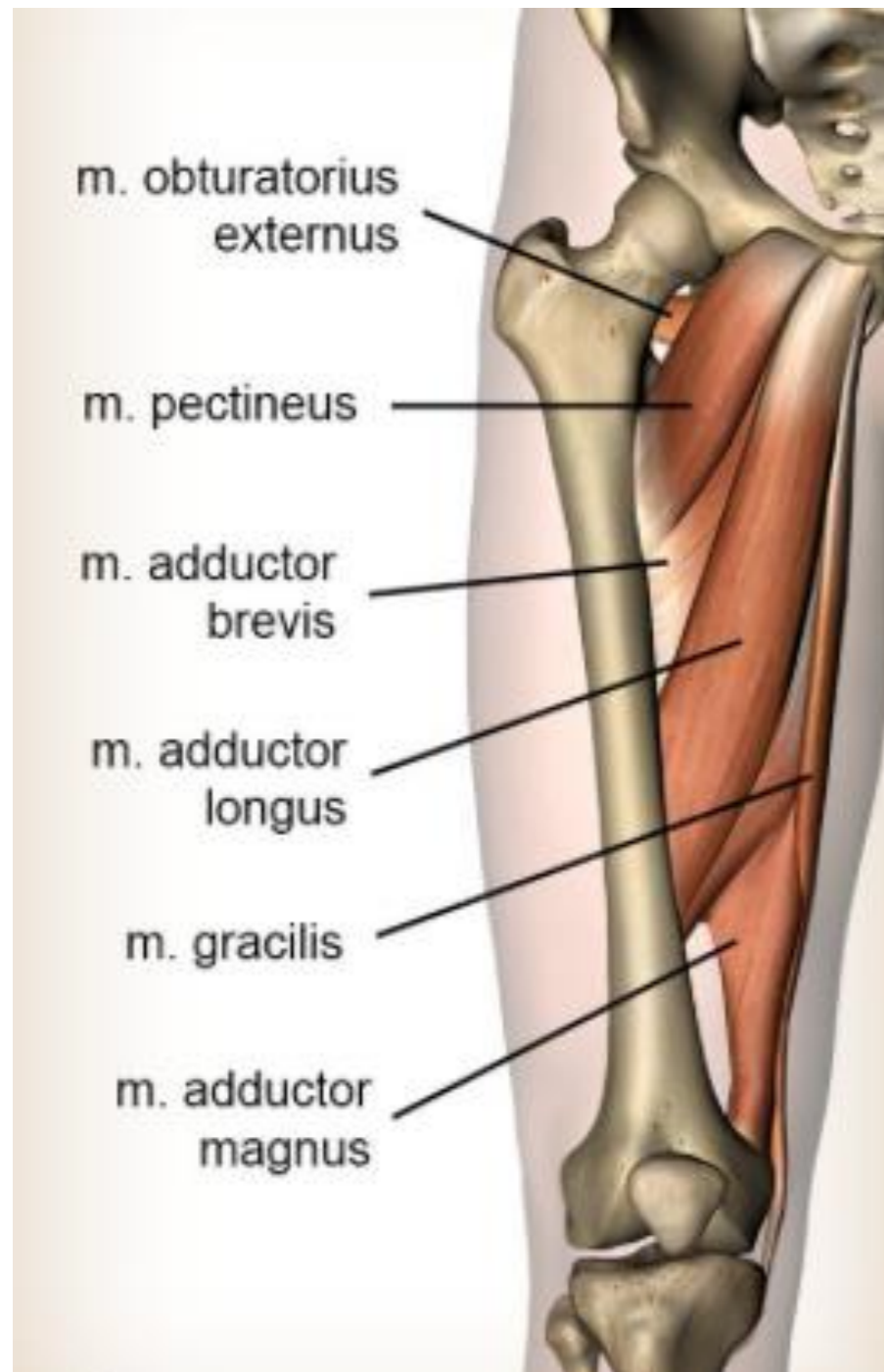
RUPTUREN LIGAMENTUM TERES



GEEN TEKENEN VAN INTRA-ARTICULAIRE PATHOLOGIE

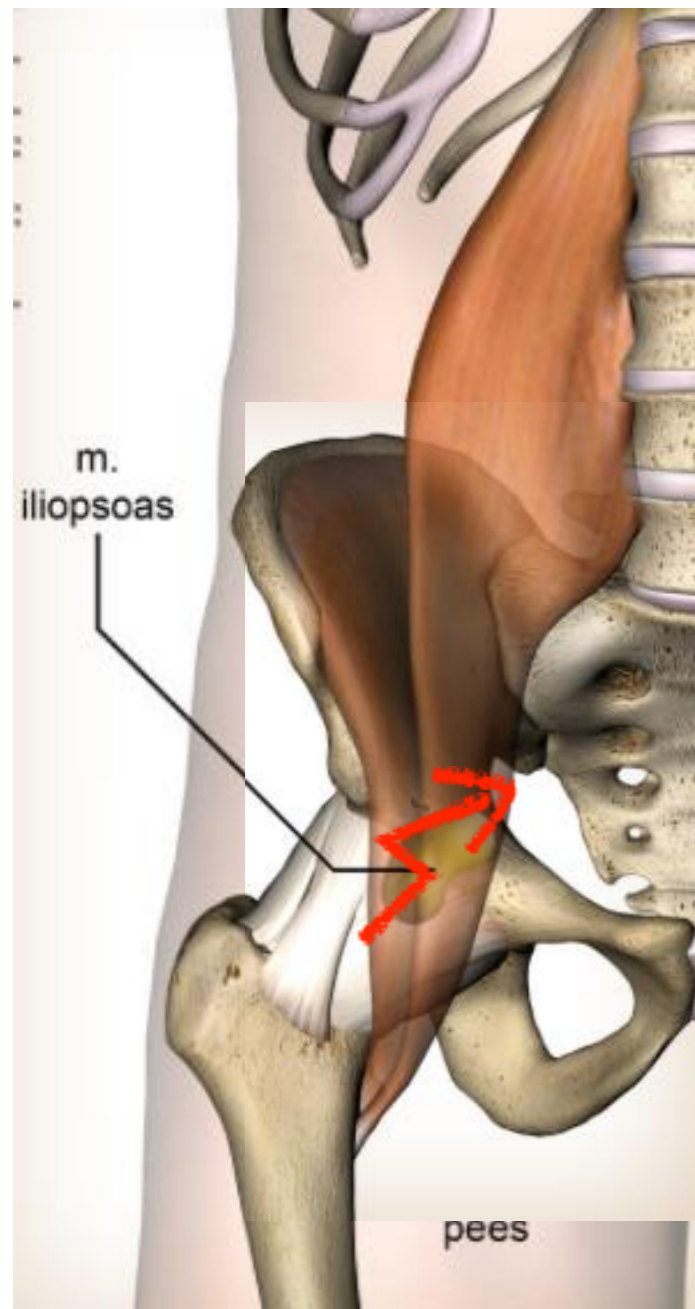


ADDUCTORGERELATEERDE LIESKLACHTEN



- Drukpijn en pijn bij weerstandstesten
- In het midden van de lies gelokaliseerd
- Verergering bij zijwaarts bewegen/draaien

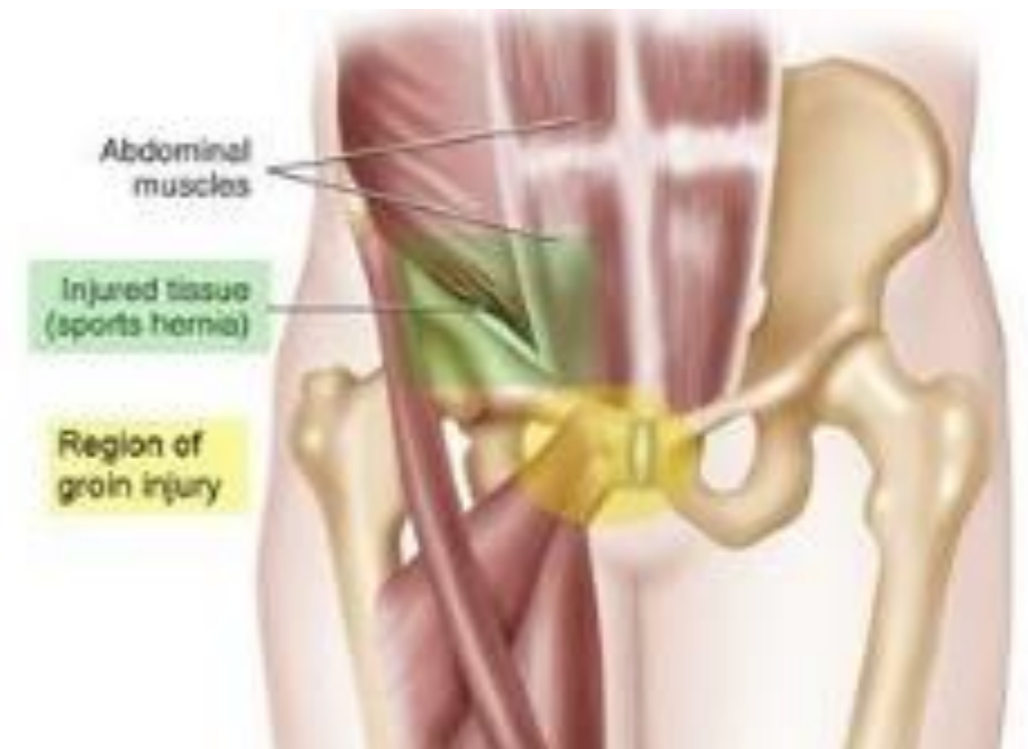ILIOPSOASGERELATEERDE LIESKLACHTEN



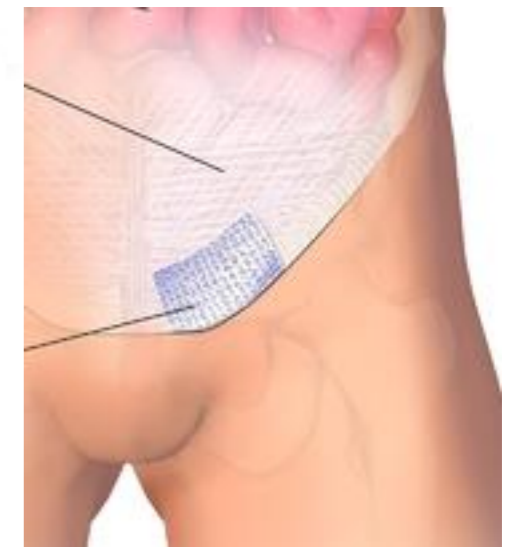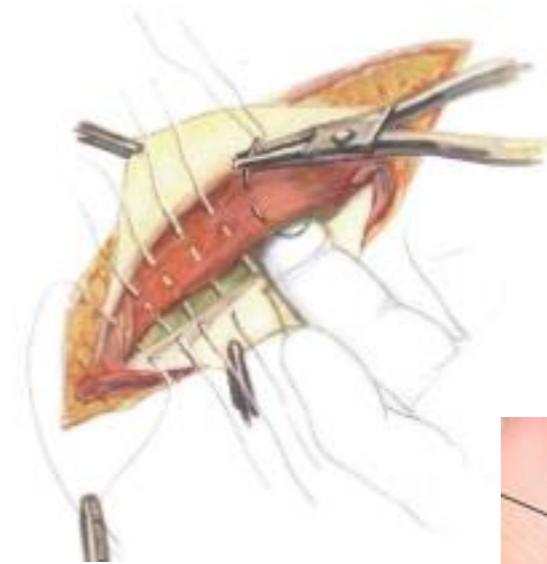
- Meestal secundair
- Pijn bij buigen tegen weerstand en/of bij rekken
- Meer centraal in de lies en bovenbeen
- Pijn bij hardlopen in een rechte lijn, schieten van een bal

BUIKWANDGERALATEERDE LIESKLACHTEN

- Sporter's hernia.
 - Geen palpabele zwelling/liesbreuk
 - Meestal verrekking/scheur fascie die buikspieren met schaambeent verbinding
 - Vaak bij mannen, met name voetballers
- Uitgelokt door buikspieroefeningen, plotse bewegingen, verhoogde abdominale druk



SPORTER'S HERNIA BEHANDELING



Hoog percentage
recidieven

TAKE-HOME MESSAGE

- Vaak meerder diagnoses
- Intra-articulair letsel uitsluiten
- Behandelplan gericht op specifieke diagnose zal herstel bespoedigen



